How to approach breast lesions in children and adolescents

Y.Gao,M.Saksena,E.Brachtel,D.terMeulen, EE.Rafferty

European Journal of Radiology, July 2015

Serviço de Imagem Médica
Diretor: Prof. Dr. Caseiro Alves
Assunção Dionísio

Introdução

- Uma em cada 8 mulheres vem a desenvolver cancro da mama;
- A prevalência de cancro da mama no sexo feminino em idades inferiores a 20 A é < 1/100.000

  - a patologia mamária na criança e adolescente é quase sempre benigna
- A mama em desenvolvimento é muito vulnerável a lesões iatrogénicas

- "FIRST DO NO HARM"

Introdução

DIAGNÓSTICO

- A avaliação clínica é fundamental
- Os meios imagiológicos estão indicados para confirmar os achados normais (ex. assimetria do botão mamário) e na suspeita de anomalias:
  - ECOGRAFIA- é a primeira e frequentemente a única modalidade usada, pois tem alta sensibilidade para a detecção de lesões em mamas densas, não expõe a radiação ionizante. Permite guiar procedimentos de intervenção;
  - MAMOGRAFIA- raramente usada;
  - CT, RMN e PET- na doença extensa, nas lesões profundas da parede torácica, nas malformações vasculares, para esclarecer achados ecográficos e no planeamento cirúrgico.

Normal desenvolvimento mamário

- O desenvolvimento mamário fetal começa pelas 5-6 semanas de gestação

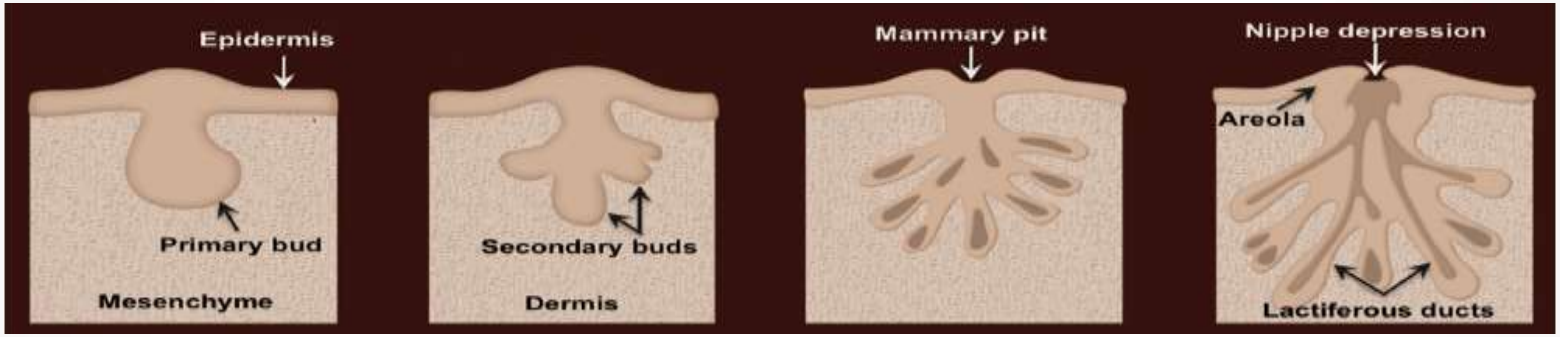

- As células ectodérmicas invaginam para o mesênquima profundo formando o broto mamário primário. Cada broto ramifica originando os brotos secundários. Estes posteriormente alongam-se e ramificam formando os ductos lactíferos;

- Por outro lado na pele forma-se uma depressão que irá evoluir formando o complexo mamilo-areolar;

Normal desenvolvimento mamário

- Os brotos mamários primários formam as cristas mamárias ou linhas do leite (estendem-se simetricamente ao longo da face anterior do tronco, desde a axila até á vulva);

- Mais tarde as linhas do leite involuem excepto ao nível do 4º espaço intercostal.

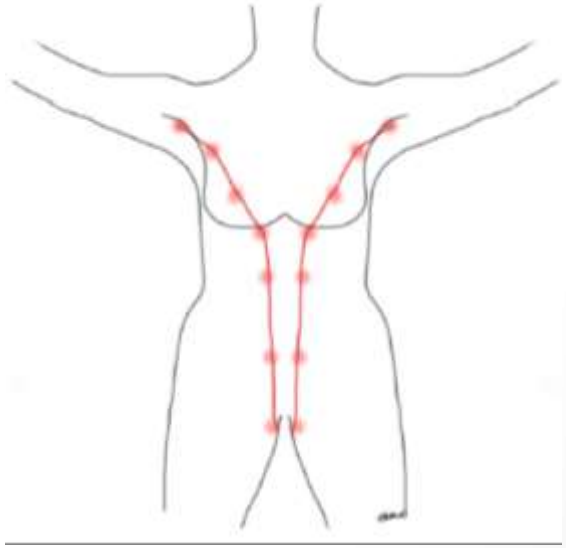

Normal desenvolvimento mamário

- Ocorrem duas fases de crescimento e diferenciação:

  1- Durante a vida fetal formam-se ductos ramificados simples, em resposta a estímulos hormonais maternos

  2- Na puberdade ocorre a telarca: os estrogéneos estimulam o crescimento ductal e a progesterona a diferenciação lobular e acinar (completando a unidade ductal lobular terminal)

Normal desenvolvimento mamário

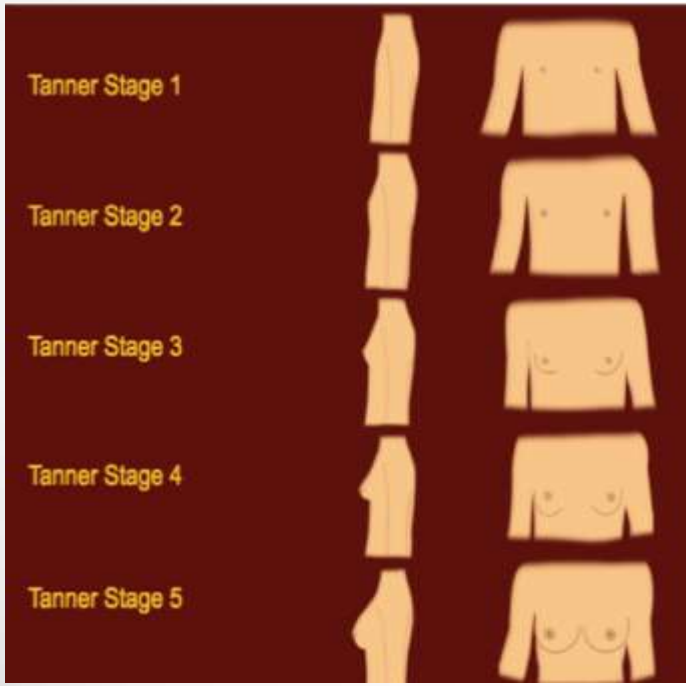

- Consideram-se 5 Estádios de Tanner no normal desenvolvimento da mama pubertária, baseados na observação clínica e aspectos ecográficos correspondentes:
  - TE I- pré-pubertário, tecido retro-areolar hiperecogénico mal definido;
  - TE II- nódulo hiperecógeno com área hipoecógena estrelada central;
  - TE III e IV- expansão dos elementos hiperflectivos fibro-glandulares, com desenvolvimento de áreas hipoecógenicas centrais mais ramificadas e mantendo-se o aspecto nodular hipoecogénico central;
  - TE V- aspecto de mama madura: tecido mamário hiperreflectivo sem hipoecogenicidade central, com aumento do tecido adiposo subcutâneo

Causas frequentes de queixas mamárias

ESTRUTURAS ANATÓMICAS NORMAIS

- **Gânglios linfáticos** (nas axilas, prolongamentos axilares e no parênquima dos quadrantes sup.e ext.);
- Normais - córtex regular de espessura < 3 mm e hilo ecogénico;
- Hipertrofia reativa (doenças virusais, pós-vacinação) - moderado espessamento cortical difuso;
- Suspeitos - espessamento cortical excêntrico;

- **Brotos mamários** - assimetrias de desenvolvimento : massa unilateral palpável (normal por tempo inferior a 2 anos)

- **Estruturas ósseas** - deformidades de costelas e da parede torácica (pectum escavatum, p. carinatum, sindr. Poland).

Causas frequentes de queixas mamárias

ANOMALIAS DO DESENVOLVIMENTO

- **Tec.mamário ectópico ou acessório-** devido à incompleta involução da crista ectodérmica mamária .Podem estar presentes todos ou só alguns dos componentes da mama (politelia, polimastia). Responde a estímulos hormonais e pode ser sede de patologia. 2-6% das mulheres tem tecido mamário ectópico na axila;

- **Ginecomastia** – tecido mamário excessivamente desenvolvido no sexo masculino, uni ou bilateralmente. Parece haver tendência familiar. A causa é desconhecida, admite-se relação com aumento dos níveis estrogénio/testosterona em circulação.
- É frequentemente fisiológica:
  - 90% dos RN tem hipertrofia mamaria transitória ;
  - mais de 2/3 dos rapazes com 10-13 A tem ginecomastia que permanece cerca de 2 anos.

  Na pré-puberdade suspeitar de patologia associada: t. produtores de estrogéneos, t. cels de Leyding, ca. hepatocelular fibrolamelar e coriocarc. E ainda prolactinoma, feminização testicular, sindr. Klinefelter, neurofibromatose tipo 1,medicamentos e remédios de ervanária.

Ecografia: hipertrofia do tecido glandular retro-areolar semelhante ao da mulher com desenvolvimento mamário precoce

Causas frequentes de queixas mamárias

LESÕES NÃO NEOPLÁSICAS

- **Quistos**– dilatações dos ácinos lobulares que resultam da perda do equilíbrio secreção/reabsorção de fluídos ou da obstrução ductal. Na criança são frequentemente únicos. Nos quistos simples não é necessário seguimento ecográfico.

- **Hematomas** – freq. por lesão desportiva ou iatrogénica. Diagnóstico- história clínica e ecografia (podem ter aspectos variados, por vezes com margens espiculadas e irregulares devido a alterações reaccionais, simulando malignidade.
- Indicado controle a curto prazo;

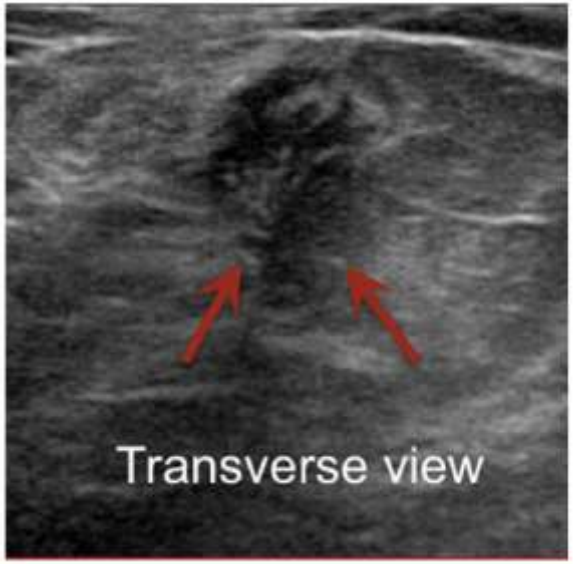

Causas frequentes de queixas mamárias

LESÕES NÃO NEOPLÁSICAS

- **Abcessos** – resultam da evolução de mastites, raras nesta faixa etária. Ocorrem em idades < 2A e na infância tardia (8-17 A) na sequência de infeção cutânea ou por obstrução ductal (stafilococus aureos).

  Ecografia– diagnóstico e drenagem ecoguiada;

- **Galactocelos** – quistos de retenção de leite com paredes cobertas por epitélio cubóide ou colunar. Raros em crianças e jovens com ou sem endocrinopatias. Mais frequentes nas grávidas, na amamentação, e no pós aleitamento precoce.

  Ecografia- quistos complexos com ecostrutura variada, dependendo da relação água (anecogénica) / leite (hipoecogénico). A presença de nível faz o diagnóstico. A drenagem ecoguiada alivia e faz o diagnóstico.

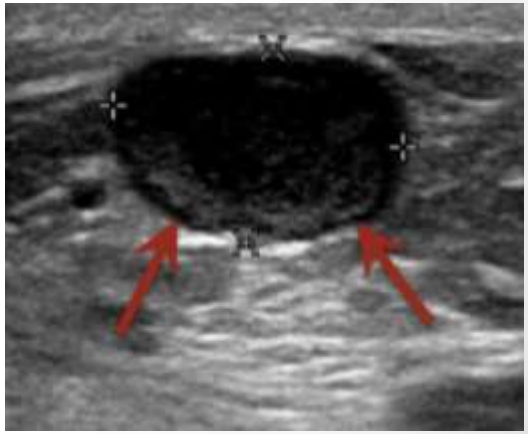

Causas frequentes de queixas mamárias

TUMORES BENIGNOS

- **Fibroadenomas** – as mais frequentes lesões tumorais sólidas na adolescência. Resultam da proliferação do tecido conjuntivo que envolve os lóbulos mamários. Não ocorrem no sexo masculino onde não há lóbulos. São sensíveis aos estrogénios e consequentemente podem ter crescimento rápido na adolescência e na gravidez.

  Clínica- nódulos móveis e de consistência elástica

  . Ecografia– diagnóstico e seguimento a curto prazo

  . Biópsia:

  . em caso de aspectos ecográficos atípicos ou crescimento rápido

  . se história pessoal de malignidade;

  . se irradiação local prévia;

  . nas mutações genéticas conhecidas (BRCA 1 e 2).

  . Excisão (apesar de biópsia negativa):

  . quando há crescimento rápido-exclusão de tumor filóide;

  . nas lesões sintomáticas.

- FA complexo: variante histológica associada a ligeiro aumento do risco de cancro

Causas incomuns de queixas mamárias

- **FA juvenil ou celular-** variante incomum de FA histologicamente caracterizado por hipercelularidade do estroma e hiperplasia epitelial intraductal. Na ecografia são semelhantes aos FA's. São tumores grandes e de crescimento rápido.

- **Hamartomas**- raros na criança e adolescente. Constituídos por elementos de tecido mamário maduro desorganizado. Ecográficamente: bem circunscritos e hipo, isoecógenos ou heterogéneos, por vezes semelhantes ao FA.

  Devem ser seguido por ecografia (lesões aparentemente benignas). Reserva-se a excisão para os casos de crescimento rápido. Podem recidivar em caso de remoção incompleta.

Causas incomuns de queixas mamárias

- **Papilomatose juvenil ou papilomatose múltipla periférica-** é uma entidade benigna dos ductos periféricos, mas associa-se a maior risco (15%) de desenvolvimento de cancro. Mais de 58% destas crianças tem história familiar de cancro da mama.
- .Clínicamente- massa móvel, bem delimitada

  .Ecografia- nódulos mal definidos, irregulares, hipoecógenos, frequentemente com áreas quísticas .

  .RMN- tumores lobulados com espaços quísticos ,bem visíveis nas ponderações em T2 e com realce após gadolineo;

  .Tratamento- excisão com margens alargadas para prevenir recorrência.

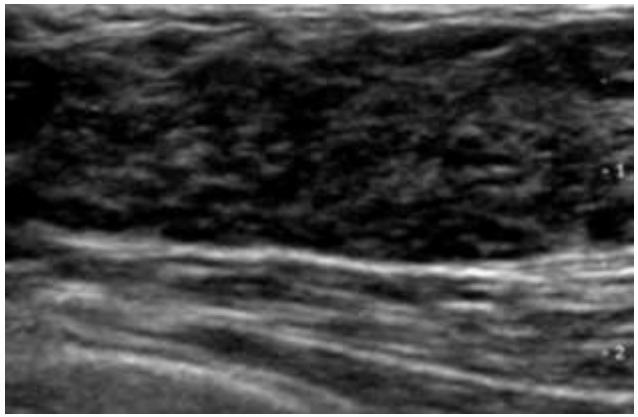

Causas incomuns de queixas mamárias

- **Papiloma intraductal (papiloma central solitário**)- resulta da proliferação epitelial luminal num ducto subareolar, frequentemente com ectasia ductal associada. Caracteristicamente apresenta centro fibrovascular.
  Clínica- corrimento seroso ou sero-sanguinolento
  Ecografia– nodulo intraductal retroareolar
  Tratamento- excisão para exclusão de malignidade

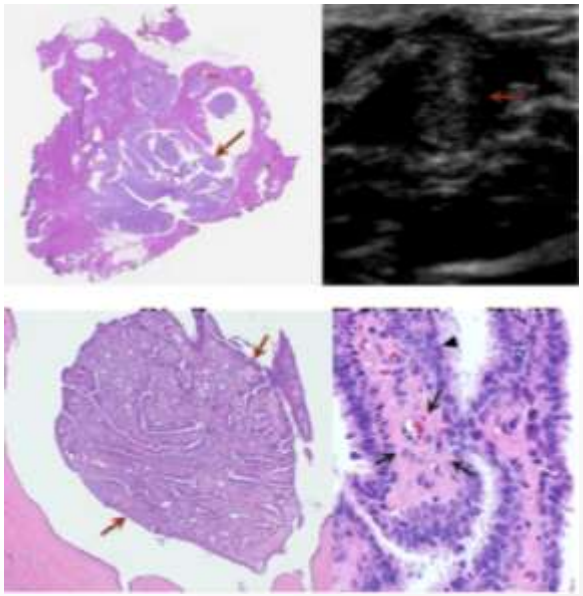

Causas incomuns de queixas mamárias

- **Nódulos fibrosos (fibrose focal, tumor fibroso, doença fibrosa, mastopatia fibrosa)-** lesões benignas, constituídas por estroma de colagénio denso rodeando elementos epiteliais atróficos. Tecido adiposo escasso ou ausente.

  .Raros na idade pediátrica, sendo mais frequentes na mulher pré- menopáusica

  .Clínica- massas firmes

  .Ecografia – hipoecogénicos, circunscritos ou não, por vezes com margens irregulares

  .Seguimento ecográfico periódico e nos casos duvidosos excisão

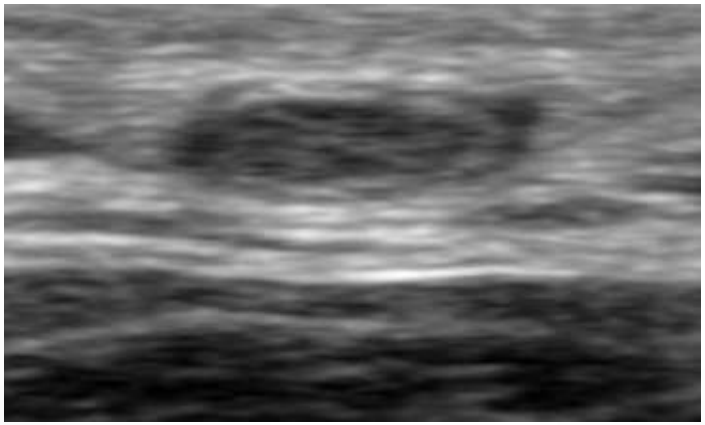

Causas incomuns de queixas mamárias

TUMORES MALIGNOS

- **Doença metastática**– rara, mas mais frequente do que a doença maligna primária.
  .linfoma, leucemia (mais frequentes), rabdomissarcoma, melanoma, neuroblastoma, sarcoma de Ewing, carcinoma de células renais
  .únicas ou múltiplas, uni ou bilaterais
  Ecografia- aspectos variados
  Biópsia

- **Doenças malignas da parede torácica-** atingimento por contiguidade ou por metastização loco-regional: mais frequentemente tumores de pequenas células redondas (S. Ewing, tumor neuroectodérmico primitivo), outros sarcomas
  Diagnóstico: CT, RMN e FDG-PET

Causas incomuns de queixas mamárias

Tumor filóide

- Tumor fibroepitelial raro, com potencial maligno indeterminado;
- Representam a lesão primária maligna mais frequente na criança e adolescente, quando malignos
- Tem origem no tecido conjuntivo especializado que envolve os lóbulos;
- Histologicamente são divididos em graus (baixo, médio ou alto), sendo que todos eles podem recorrer (sem alterar o prognóstico)e, raramente, metastizar; a metastização ocorre por via hematogénica para o pulmão
- Clinica, imagiologica e histologicamente tem aspectos sobreponíveis aos dos FA juvenis. A biópsia é frequentemente inconclusiva e deve ser excisados

- Histologicamente- tem arquitetura variada: como folhas (tecido celular estromático, delineado por epitélio) com áreas quísticas ou fendas entre elas. A hipercelularidade estromática, atípias celulares, , crescimento do estroma e presença de elementos sarcomatosos definem o potencial maligno.

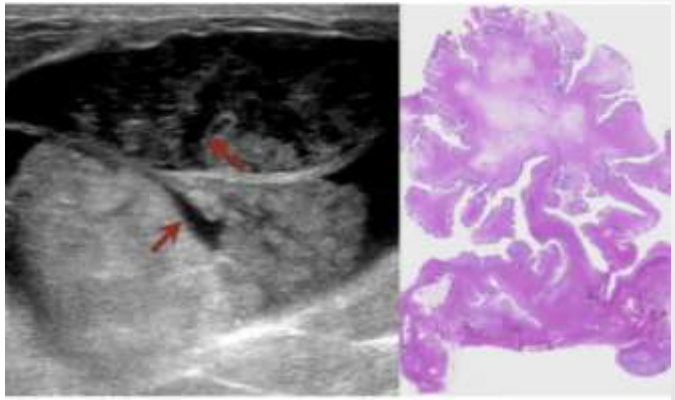

Causas incomuns de queixas mamárias

Doenças hematológicas- o linfoma primário é raro; quando ocorre é do tipo não-Hodgkin (na maioria células B)

Cancro da mama post-radioterapia

- As crianças que recebem altas doses de irradiação do tecido linfático por doença de Hodgkin tem uma incidência cumulativa de cancro da mama de 12-20% por volta dos 40A, comparável aos portadores de gene BRCA (10-19%) enquanto que a população geral tem uma incidência cumulativa de 1%.
- As crianças em maior risco são as que efectuaram radioterapia entre os 10 -16 A ,com a maioria dos tumores desenvolvendo-se no campo irradiado.
- É recomendado o rastreio anual com mamografia e RMN nos jovens com mais de 25 A , durante 8-10A após completarem radioterapia (American College of Radiology)

Causas incomuns de queixas mamárias

Carcinoma invasivo secretor

- carcinoma invasivo mais comum e com melhor prognóstico
- Incidência de cerca de 0,1/milhão no sexo feminino até aos 20A e ainda menor em rapazes; Clínica - massa indolor;
- Ecografia - circunscritos ou parcialmente microlobulados, hipoecógenos ou heterogéneos;
- Histológicamente-contém bolhas de componentes secretórios ou vacúolos citoplasmáticos PAS+;
- Tratamento - excisão, biópsia do gânglio sentinela com ou sem terapêutica sistémica adjuvante.

Causas incomuns de queixas mamárias

Cancro de mama hereditário

- aproximadamente 10% dos cancros da mama;
- mutações genéticas associadas:
  - BCRA 1e 2;
  - TP53 no sindr. Fraumeni;
  - STK11 no sindr. Peutz Jeghers;
  - PTEN no sindr.Cowden– risco cumulativo de cancro da mama de 77% até aos 70A. 75% tem lesões da mama de vários tipos.
- o rastreio deve iniciar-se por ecografia aos 25A e por mamografia aos 30A **ou** 5 anos antes da idade do mais precoce cancro da mama na família.

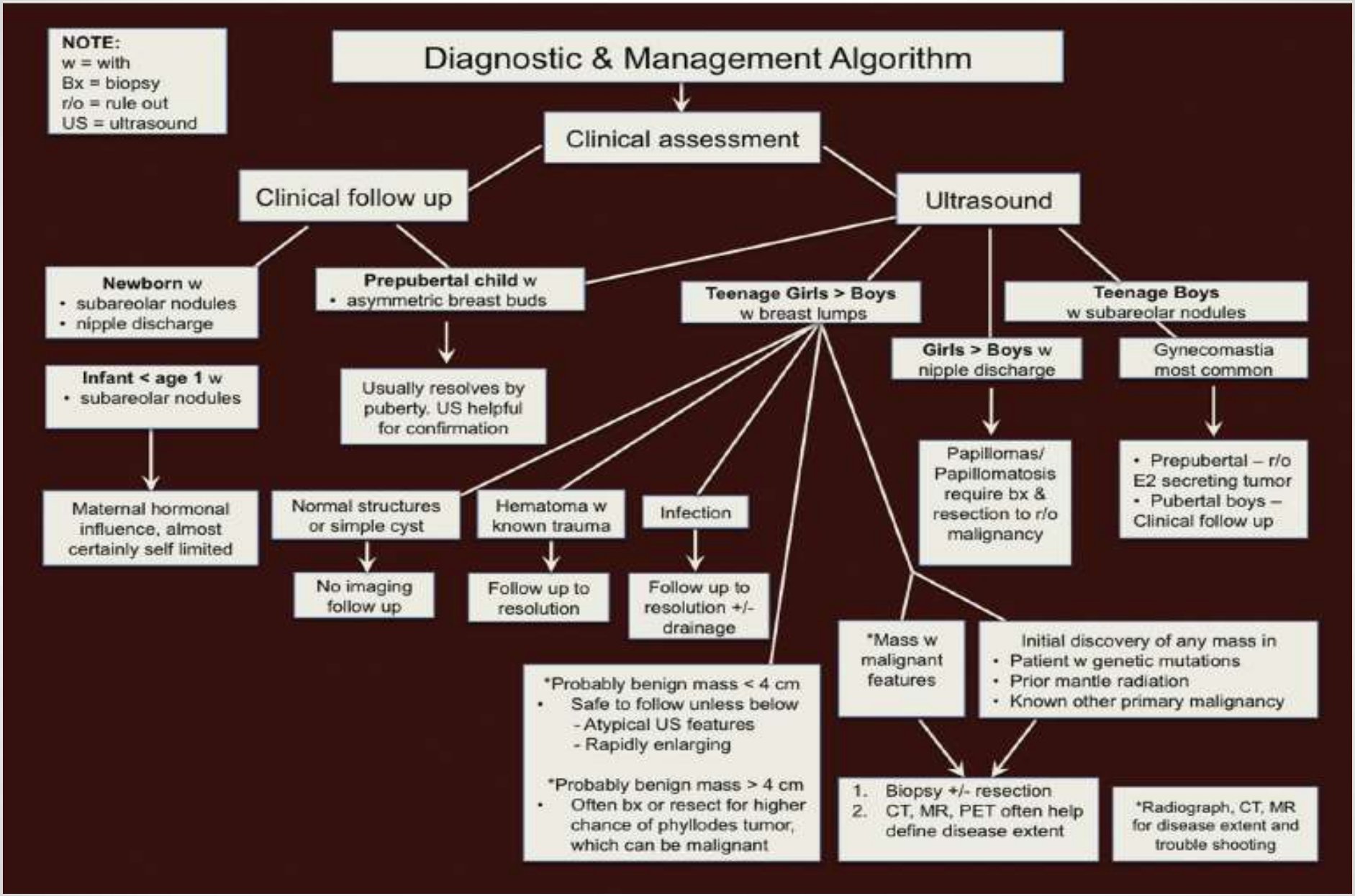
NOTE:
w = with
Bx = biopsy
r/o = rule out
US = ultrasound
Diagnostic & Management Algorithm
Clinical assessment
Clinical follow up
Ultrasound
Newborn w
• subareolar nodules
• nipple discharge
Infant < age 1 w
• subareolar nodules
Maternal hormonal influence, almost certainly self limited
Prepubertal child w
• asymmetric breast buds
Usually resolves by puberty. US helpful for confirmation
Teenage Girls > Boys w breast lumps
Normal structures or simple cyst
No imaging follow up
Hematoma w known trauma
Follow up to resolution
Infection
Follow up to resolution +/- drainage
*Probably benign mass < 4 cm
• Safe to follow unless below
- Atypical US features
- Rapidly enlarging
*Probably benign mass > 4 cm
• Often bx or resect for higher chance of phyllodes tumor, which can be malignant
Girls > Boys w nipple discharge
Papillomas/ Papillomatosis require bx & resection to r/o malignancy
Teenage Boys w subareolar nodules
Gynecomastia most common
• Prepubertal – r/o E2 secreting tumor
• Pubertal boys – Clinical follow up
*Mass w malignant features
Initial discovery of any mass in
• Patient w genetic mutations
• Prior mantle radiation
• Known other primary malignancy
1. Biopsy +/- resection
2. CT, MR, PET often help define disease extent
*Radiograph, CT, MR for disease extent and trouble shooting

Conclusão

- O cancro da mama é raro na criança;
- O diagnóstico e a abordagem devem ser mais conservadores - "FIRST DO NO HARM"
- O conhecimento das lesões mamarias nas crianças e jovens (comuns ou incomuns, benignas ou malignas) e seus aspectos imagiológicos ajuda definitivamente no seu correto diagnóstico e abordagem.